بروز دو نشانگر P53 و P63 و ارتباط آن‌ها با ویروس پاپیلومای انسانی در ضایعات دیسپلاستیک حفره دهان

دکتر فاطمه مشهدی عباس[۱]، دکتر محمد مشرف[۲]، دکتر سید علیرضا ناجی[۳]،
دکتر محمد جواد خرازی فرد[۴]، دکتر ندا کارگهی[*]

چکیده

مقدمه: کارسینوم سلول سنگفرشی حدود ۹۴ درصد بدخیمی‌های حفره دهان را تشکیل می‌دهد. پروتئین P53 یکی از نشانگرهای تغییرات بدخیمی محسوب شده است و P63 می‌تواند نقش مهمی بر پیشرفت دیسپلازی اپی‌تلیال بازی کند. ویروس پاپیلومای انسانی نیز با مراحل اولیه پیشرفت سرطان در حفره دهان ارتباط دارد. هدف از این پژوهش، بررسی بروز نشانگرهای P53، P63 و ارتباط آن‌ها با حضور ویروس پاپیلومای انسانی در ضایعات دیسپلاستیک حفره دهان بود.

مواد و روش‌ها: در این مطالعه توصیفی- تحلیلی ۴۰ نمونه بلوک پارافینی جمع‌آوری شد. نمونه‌ها شامل ۳۰ نمونه با گزارش هیستوپاتولوژی ضایعه دیسپلاستیک (ملایم، متوسط و شدید) و ۱۰ نمونه با تشخیص موکوسل بودند. روش رنگ‌آمیزی ایمونوهیستوشیمیایی با تکنیک انویژن برای ارزیابی نشانگرهای P53 و P63 و روش PCR (Polymerase chain reaction) برای تعیین حضور ویروس پاپیلومای انسانی به کار برده شد. نرم‌افزار SPSS و آزمون‌های Kruskal-Wallis، Dunn، Mann-Whitney و Spearman جهت ارزیابی‌های آماری استفاده گردید ($\alpha = ۰/۰۵$).

یافته‌ها: در این پژوهش، بروز رنگ‌آمیزی هسته‌ای P53 و P63 به طور غالب در لایه‌های بازال/پارابازال اپی‌تلیوم مشهود بود. درصد رنگ‌پذیری سلول‌ها توسط نشانگر P53 تنها بین گروه موکوسل با گروه دیسپلازی خفیف دارای اختلاف معنی‌دار بودند ($p\ value < ۰/۰۵$). همچنین درصد رنگ‌پذیری سلول‌ها توسط نشانگر P63 بین گروه موکوسل با همه گروه‌های دیسپلازی خفیف، متوسط و شدید دارای اختلاف معنی‌دار بودند ($p\ value < ۰/۰۵$) حضور ویروس پاپیلومای انسانی در تمام گروه‌ها یافت شد و هیچ اختلاف معنی‌داری بین آن‌ها وجود نداشت ($p\ value > ۰/۰۵$).

نتیجه‌گیری: با توجه به نتایج مطالعه بین بروز P63، P53 با حضور ویروس پاپیلومای انسانی در ضایعات دیسپلاستیک حفره دهان ارتباطی وجود ندارد. اگرچه بین شدت و درصد بروز P63 و P53 در هر دو لایه ارتباط معنی‌دار مشاهده شد.

کلید واژه‌ها: کارسینوم، سلول سنگفرشی، ژن‌ها، P53، ویروس پاپیلومای انسانی، واکنش زنجیره‌ای پلیمراز.

* استادیار، گروه آسیب‌شناسی دهان، فک و صورت، دانشکده دندان‌پزشکی، دانشگاه علوم پزشکی اصفهان، اصفهان، ایران. (مؤلف مسؤول)
kargahi@dnt.mui.ac.ir

۱: استادیار، گروه آسیب‌شناسی دهان، فک و صورت، دانشکده دندان‌پزشکی، دانشگاه علوم پزشکی شهید بهشتی، تهران، ایران.

۲: دانشیار، گروه آسیب‌شناسی دهان، فک و صورت، دانشکده دندان‌پزشکی، دانشگاه علوم پزشکی شهید بهشتی، تهران، ایران.

۳: پزشک، مرکز تحقیقات سل و بیماری‌های ریوی، دانشگاه علوم پزشکی شهید بهشتی، تهران، ایران.

۴: دندان‌پزشک، مشاور آمار، دانشکده دندان‌پزشکی، دانشگاه علوم پزشکی شهید بهشتی، تهران، ایران.

این مقاله در تاریخ ۹۰/۸/۱۱ به دفتر مجله رسیده، در تاریخ ۹۰/۹/۲۷ اصلاح شده و در تاریخ ۹۰/۱۰/۲۰ تأیید گردیده است.

مجله دانشکده دندان‌پزشکی اصفهان
۱۳۹۱؛ ۸(۱)؛ ۵۶ تا ۶۷

مقدمه

یکی از مشکلات مهم در جامعه سرطان‌ها و در حیطه دندان‌پزشکی و به طور اخص در آسیب‌شناسی دهان، فک و صورت، بروز ضایعات پیش سرطانی و به دنبال آن سرطان سلول سنگفرشی (Squamus cell carsimoma یا SCC) در حفره دهان است.

ضایعه پیش سرطانی از لحاظ تعریف به بافت تغییر یافته‌ای اطلاق می‌شود که از لحاظ مورفولوژیکی خوش‌خیم بوده و احتمال تغییر بدخیمی آن بیش از حد طبیعی است[۱].

به طور کلی این‌گونه بیان می‌شود که کارسینوم سلول سنگفرشی دهان ناشی از یک فرایند چند مرحله‌ای و تجمع جهش‌های ژنتیکی در فازهای ناشی از تکثیر سلولی و تمایز می‌باشد، و این فرایند می‌تواند از نظر مورفولوژیکی به عنوان ضایعات پیش سرطانی تلقی شود[۲].

دیسپلازی از نظر لغوی به معنای رشد بیمارگونه می‌باشد و در اپی‌تلیوم با مجموعه‌ای از تغییرات شامل عدم یک شکل بودن سلول‌ها و نیز از بین رفتن نظم ساختاری آن‌ها مشخص می‌شود[۳]. به منظور توصیف درجه یا شدت، دیسپلازی به درجات خفیف (Mild)، متوسط (Moderate) و شدید (Severe) اطلاق می‌شود[۱]. بخش قابل ملاحظه‌ای از دیسپلازی‌های گزارش شده در حفره دهان به سمت بدخیمی پیشروی می‌کنند که در طی آن تغییرات تجمعی ژنتیکی و اپی‌ژنتیکی رخ می‌دهد[۲].

به نقش ژن‌های سرکوب‌گر تومور از جمله P53 و خانواده آن در ایجاد تومور توجه بسیاری شده است. ژن P53 بر روی کروموزوم 17P13.1 شایع‌ترین هدف تغییر ژنی در تومورهای انسانی است. با جهش در ژن P53، صدمه DNA غیر قابل ترمیم مانده جهش‌ها در سلول ثابت می‌مانند و سلول به سمت یک راه یک طرفه که منجر به بدخیمی می‌شود سوق داده می‌شود[۳]. بروز بیش از حد P53 در ضایعات پیش سرطانی دارای دیسپلازی شدید و کارسینوم درجا دیده شده است[۴].

P63 جدیدترین عضو خانواده چند ژنی که P53 جز آن است می‌باشد[۳]. پیشنهاد شده است که P63 می‌تواند در پیشرفت دیسپلازی اپی‌تلیوم از طریق تغییر عملکرد سلول‌های بنیادین در لایه بازال سهم داشته باشد. که این موضوع منجر به افزایش تعداد تکثیر سلولی و انتشار آن در لایه‌های بازال و بالاتر از آن می‌شود[۴].

ویروس‌های انکوژنیک مانند ویروس هرپس سیمپلکس HSV (Herpes simplex virus) و Human papilloma virus (HPV) ویروس پاپیلومای انسانی نیز ممکن است نقش مهمی در انواع مختفی از سرطان‌ها ایفا کنند و عوامل ویروسی که قادر باشند به داخل ماده ژنتیکی میزبان نفوذ کنند امکان دارد سلول میزبان را فناناپذیر کنند و به این ترتیب تغییر بدخیمی را تسهیل گردانند. امروزه تنها ویروس پاپیلومای انسانی به نظر می‌رسد نقشی در بروز سرطان داشته باشد. زیر گروه‌های ۳۳، ۳۱، ۱۸ و ۱۶ بیش از همه با ایجاد دیسپلازی و کارسینوم سلول سنگفرشی ارتباط دارند[۱].

اگر ضایعات پیش سرطانی در مراحل اولیه تشخیص داده نشوند، احتمال تغییرات سرطانی در آن‌ها وجود دارد و افزایش شیوع تغییرات رابطه نزدیکی با درجه دیسپلازی موجود دارد[۱]. نتایج مطالعات، مختلف و گه‌گاه متناقض است.

Oliveira و همکاران[۵] در مطالعه‌ای در برزیل نشان دادند که حضور ویروس پاپیلومای انسانی با سن و جنس در بیماران و همچنین محل آناتومیک ضایعه هیچ ارتباط معنی‌داری نداشته است و ارتباط معنی‌داری بین حضور ویروس پاپیلومای انسانی و بروز P53 نیز وجود نداشت. به نظر می‌رسد بروز P53 و حضور ویروس پاپیلومای انسانی در DNA سلول‌های سرطان سنگفرشی حفره دهان وقایعی غیر مرتبط باهم باشند[۵]. نتایج تحقیق Abbas و همکاران[۶] نشان داد که تفاوت آماری قابل ملاحظه بین بروز P53 در ضایعات هایپرپلاستیک در مقایسه با مخاط نرمال، نرمال در مقایسه با دیسپلازی خفیف و دیسپلازی شدید با سرطان مهاجم یافت نشد. همچنین نتایج نشان داد بروز P53 با بالارفتن درجه (Grade) سرطان افزایش می‌یابد اما تفاوت بین این گروه‌ها نیز معنی‌دار نبوده است. Takeda و همکاران[۴] در تحقیقی به این نتیجه رسیدند که ارزیابی تغییرات ساختمانی سلول‌های تکثیر شونده و بنیادین در لایه‌های اپی‌تلیالی دیسپلاستیک می‌تواند اطلاعات مفیدی را برای ارزیابی درجه‌بندی دیسپلازی اپی‌تلیوم دهان در مقایسه با تکنیک‌های هیستومورفولوژیکی معمول فراهم کند.

همچنین این تحقیق پیشنهاد می‌کند که P63 می‌تواند بر

پیشرفت دیسپلازی اپی‌تلیال در خلال تغییرات عملکرد سلول بنیادین در لایه بازال و توزیع تغییرات آن در لایه بازال و پارابازال در دیسپلازی‌های اپی‌تلیوم دهان تأثیر داشته باشد[۴]. Kozomara و همکاران[۷] در مطالعه‌ای نشان دادند که ارتباط مهم آماری بین شیوع موتاسیون‌های P53 و درجه هیستولوژیک تومورها وجود دارد، به عبارت دیگر تومورهای با درجه بالاتر موتاسیون P53 بالاتری را نیز نشان می‌دادند. همچنین در بررسی پیش‌آگهی بیماران، افراد با عفونت ویروس پاپیلومای انسانی همراه موتاسیون P53 بدترین پروگنوز را نشان دادند.

لذا با توجه به اهمیت شناسایی نقش این فاکتورها (P53، P63 و ویروس پاپیلومای انسانی) در ضایعات پیش سرطانی حفره دهان و از آن‌جا که بر اساس منابع موجود تحقیقات کافی در زمینه رابطه بین بروز P53 و P63 و ویروس پاپیلومای انسانی در ضایعات پیش سرطانی حفره دهان صورت نگرفته است، لذا انجام این تحقیق بر پایه شناسایی و بروز هر کدام از عوامل و رابطه آن‌ها با یکدیگر قرار داده شد تا شاید گامی در جهت شناسایی به موقع و تمهیدات پیش‌گیری کننده از سرطان حفره دهان برداشته شود.

مواد و روش‌ها

در این مطالعه توصیفی- تحلیلی۴۰ نمونه بلوک پارافینی که دارای بافت کافی بودند (۳۰ نمونه از ضایعات دارای دیسپلازی ملایم، متوسط، شدید در هر گروه تعداد مساوی ۱۰ عدد به همراه یک گروه شاهد موکوسل که آن هم ۱۰ نمونه در نظر گرفته شده بود) از بین پرونده‌های موجود در بخش پاتولوژی دهان، فک و صورت دانشکده دندان‌پزشکی شهید بهشتی و بازبینی اسلایدهای میکروسکوپی آن‌ها جهت تأیید تشخیص انتخاب شدند. نمونه‌هایی که پرونده‌هایشان ناقص بود یا تشخیص قطعی برای آن‌ها گذاشته نشده یا بافت کافی آن‌ها در دسترس نبود، از مطالعه خارج شدند. از بلوک‌های پارافینی برش‌های ۴ µm زده شد و بر روی اسلایدهای Silanized قرار داده شد. اسلایدها به مدت یک شب در دمای محیط قرار گرفتند. نمونه‌ها سپس دپارافینه شده و آزمایش IHC (Immunohistochemical) به شیوه انویژن (Envision) به شرح زیر برای نمونه‌ها انجام شد:

ابتدا مرحله پیش درمانی (Pretreatment) که در طی آن مخلوط H2O2 و متانول به نسبت ۹ بخش متانول و ۱ بخش H2O2 و مرحله بازیابی آنتی‌ژن (Antigen retrieval) که در مایکرویو توسط محلول (pH=9, code S2367, 10/1mµ, Tris/EDTA (DAKO, Denmark ابتدا با حداکثر قدرت تا به جوش آید و سپس به مدت ۱۵ دقیقه انجام می‌پذیرفت، صورت گرفت. مرحله بعد روی بافت‌ها یک یا دو قطره Endogenous block ریخته شد و به مدت ۱۰ دقیقه زمان داده شد این ماده به منظور غیر فعال کردن Agهای سطحی بافت است.

مرحله بعد ریختن آنتی‌بادی‌های اولیه (Code N1581, P53 (ready to use, DAKO, Denmark یا P63 (Code N1604, ready to use, DAKO, Denmark) بود. در این‌جا نوبت روش چشمی (Visualized method) با استفاده از (Peroxidase labeled polymer) پلیمر لیبل شده با پراکسیداز می‌باشد. پلیمر لیبل شده با پراکسیداز در حقیقت آنتی‌بادی ثانویه است که چندین مولکول آن توسط یک رشته پلیمری به هم متصل شده‌اند که امکان تماس بیشتر آنتی‌بادی ثانویه با اولیه فراهم می‌گردد. این آنتی‌بادی ثانویه روی بافت‌ها ریخته شده و به مدت ۳۰ دقیقه در تماس با آن‌ها نگه‌داشته شد. سپس Substrate/DAB (دستور کار شرکت یک میلی‌لیتر محلول سوبسترا با یک قطره کروموژن DAB) روی نمونه‌ها ریخته شد. این ماده در حقیقت اتصالات شکل‌گیری آنتی‌بادی‌ها را به آنتی‌ژن به ما نشان می‌دهد. در پایان اسلایدها در هماتوکسیلین قرار گرفته و توسط لامل پوشانده شدند.

برای بررسی میکروسکوپی نمونه‌ها از میکروسکوپ نوری (Olympus, model CX21FS1, Tokyo, Japan) استفاده شد. سلول‌هایی که هسته آن‌ها قهوه‌ای شد مثبت تلقی شدند (شکل ۳-۱).

برای محاسبه درصد رنگ‌پذیری، در ده میدان میکروسکوپی تصادفی، در دو لایه اپی‌تلیوم، لایه بازال و پارابازال و قسمت فوقانی اپی‌تلیوم، تعداد سلول‌های رنگ گرفته بر تعداد سلول‌های شمرده شده تقسیم و در ۱۰۰ ضرب شد، میانگین شمارش به عنوان درصد رنگ‌پذیری با بزرگ‌نمایی ۴۰ و تعداد هزار سلول محاسبه شد[۸]. برای کور (Blind) بودن، فردی که این کار را انجام داد از درجه دیسپلازی میکروسکوپی نمونه، مطلع نبود.

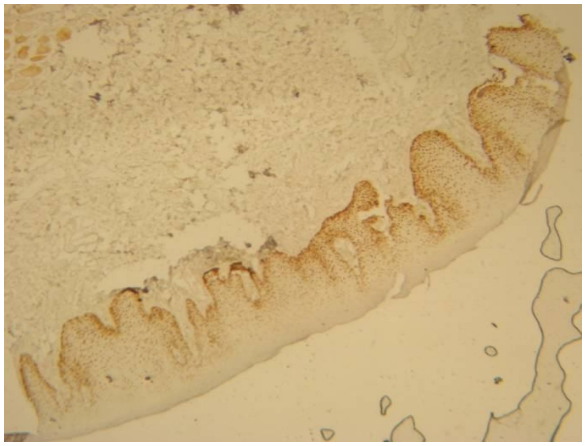

شکل ۱. رنگ‌پذیری P63 در یک ضایعه دارای دیسپلازی ملایم با بزرگ‌نمایی ۴۰ ×

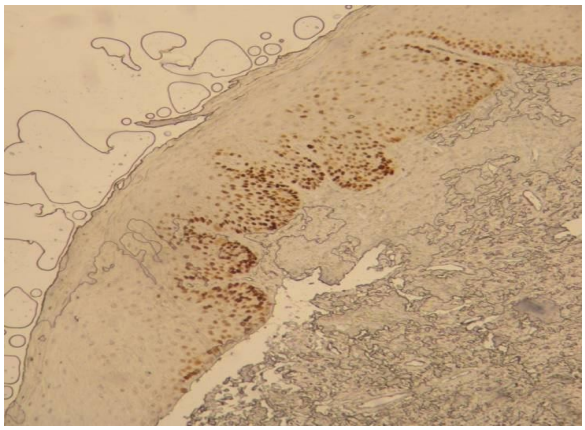

شکل ۲. رنگ‌پذیری P53 در یک ضایعه دارای دیسپلازی متوسط با بزرگ‌نمایی ۱۰۰ ×

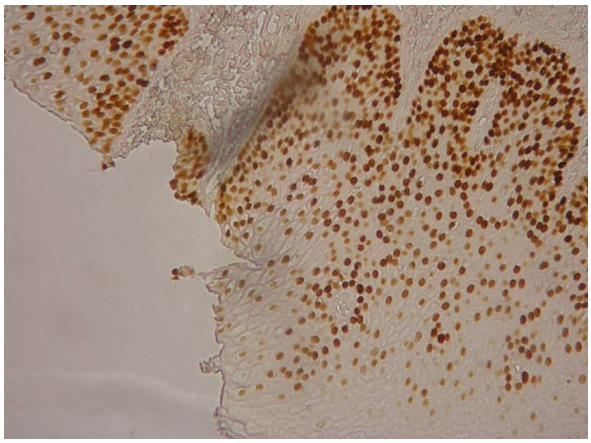

شکل ۳. رنگ‌پذیری P63 در یک ضایعه دارای دیسپلازی شدید با بزرگ‌نمایی ۲۰۰ ×

در روش PCR (Polymerase chain reaction) برای تشخیص ژنوم ویروس پاپیلومای انسانی در نمونه‌ها ابتدا استخراج DNA صورت گرفت و سپس با قطعاتی از ژن گلوبین بتا (Globin β) انسانی پی به کیفیت DNA استخراج شده برده شد. پس از تأیید کیفیت DNA استخراج شده، عملیات جستجوی ژنوم ویروس پاپیلومای انسانی به روش PCR صورت پذیرفت.

ترتیب آغازگرهای عمومی مورد استفاده به شرح زیر بودند:

GP5+ (forward) d(TTTGTTACTGTGGTAGATACTAC)

GP6+ (reverse) d(AAAAATAAACTGTAAATCATATTC)

فرایند PCR با استفاده از آغازگرهای GP5+/6+ در ۴۶ چرخه شامل سه برنامه به ترتیب زیر انجام شد:

- ۱ چرخه شامل: ۹۴ درجه سانتی‌گراد به مدت ۵ دقیقه، ۴۰ درجه سانتی‌گراد به مدت ۱/۵ دقیقه، ۷۲ درجه سانتی‌گراد به مدت ۱/۵ دقیقه.
- ۳۸ چرخه شامل: ۹۴ درجه سانتی‌گراد به مدت ۱ دقیقه، ۴۰ درجه سانتی‌گراد به مدت ۱/۵ دقیقه، ۷۲ درجه سانتی‌گراد به مدت ۱/۵ دقیقه.
- ۱ چرخه شامل: ۹۴ درجه سانتی‌گراد به مدت ۱ دقیقه، ۴۰ درجه سانتی‌گراد به مدت ۱/۵ دقیقه، ۷۲ درجه سانتی‌گراد به مدت ۷ دقیقه.

الکتروفورز فراورده PCR صورت پذیرفته و با دستگاه نورافشان اشعه ماوراء بنفش مورد بررسی قرار گرفت (شکل ۴).

داده‌های به دست آمده توسط نرم‌افزار آماری SPSS توسط آزمون Kruskul-Wallis آنالیز شد. برای مقایسه دو به دوی پارامترها از آزمون Dunn و همچنین از آزمون Mann-Whitney استفاده شد و برای ارزیابی ارتباط غیر پارامتریک نمونه‌ها از آزمون Spearman استفاده گردید.

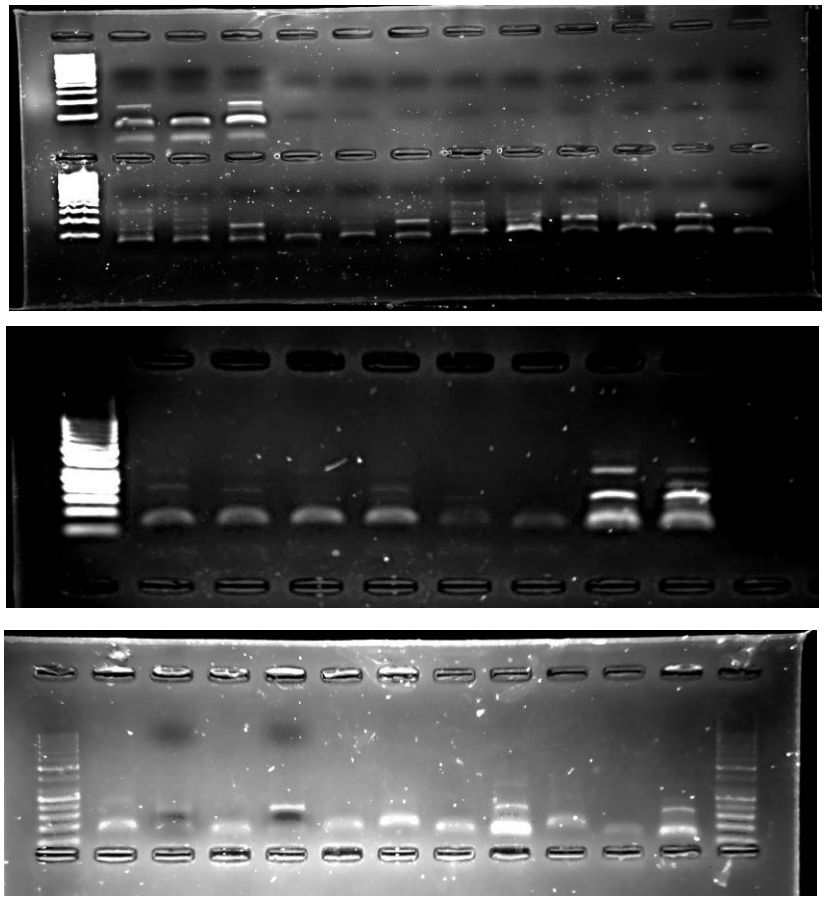

شکل ۴. تقویت ژنی ویروس HPV (Human papilloma virus) در نمونه‌های ارزیابی شده با استفاده از آغازگرهای GP5+/6+

یافته‌ها

در مطالعه حاضر که بر روی نشانگرهای P53، P63 و ارتباط آن‌ها با ویروس پاپیلومای انسانی در ضایعات پیش سرطانی حفره دهان، که نمونه‌ها از نظر درجه دیسپلازی در سه گروه ملایم، متوسط، شدید تقسیم شده بودند و در هر گروه تعداد مساوی ۱۰ نمونه قرار داشتند همراه یک گروه شاهد موکوسل که آن هم۱۰ نمونه در نظر گرفته شده بود صورت گرفت و نتایج زیر حاصل شد.

شدت رنگ‌پذیری نمونه‌ها بر طبق IS (Intensity score DAKO) تعیین شد و عدد صفر برای عدم رنگ‌پذیری، عدد ۱ برای رنگ‌پذیری ضعیف (Weak)، عدد ۲ برای شدت رنگ‌پذیری متوسط (Intermediate) و عدد ۳ برای رنگ شدگی قوی (Strong) مد نظر قرار گرفت. شدت رنگ‌پذیری در همه گروه‌های مورد مطالعه از صفر تا ۳ را شامل می‌شد.

آنالیز ارتباطات غیر پارامتریک توسط آزمون Spearman انجام شد و شدت رنگ‌پذیری دو نشانگر P53 و P63 باهم همبستگی یا ارتباطی معنی‌دار را نشان دادند. درصد سلول‌های رنگ گرفته نیز در تمامی گروه‌ها در دو سطح لایه بازال/پارابازال (پارابازال به ۲ لایه بالای لایه بازال اطلاق می‌گردد)[۴] و لایه فوقانی اپی‌تلیوم که سایر سطوح بالاتر از پارابازال را شامل می‌شد، با محاسبه ۱۰۰۰ سلول رنگ گرفته در ۱۰ میدان میکروسکوپی تصادفی محاسبه شد. آزمون Kruskul-Wallis که برای تعیین متوسط درصد رنگ گرفتگی سلولی انجام شد نشان داد در مجموع درصد سلول‌های رنگ گرفته در لایه بازال/پارابازال در تمام نمونه‌ها بالاتر از سلول‌های رنگ گرفته در لایه فوقانی بود (جدول ۱).

آنالیز Dunn که برای مقایسه دو به دوی پارامترها به کار گرفته شد نتایج زیر را نشان داد.

جدول ۱. توزیع میانگین رنگ‌پذیری نشانگرهای P53 و P63 در ۴ گروه بر حسب هر لایه مورد بررسی در بازال/پارابازال و لایه فوقانی

رنگ‌پذیری		میانگین انحراف معیار
P53 لایه بازال/ پارابازال	موکوسل	۱/۳۰ ۲/۴۹
	دیسپلازی ملایم	۴۴/۷۰ ۲۶/۹۸
	دیسپلازی متوسط	۱۴/۵۰ ۲۳/۴۵
	دیسپلازی شدید	۲۴/۲۰ ۳۱/۶۶
	مجموع	۲۱/۱۷ ۲۸/۰۱
P53 لایه فوقانی	موکوسل	۰/۱۰ ۰/۳۱
	دیسپلازی ملایم	۱۵/۲۰ ۲۴/۸۶
	دیسپلازی متوسط	۱/۹۰ ۳/۲۸
	دیسپلازی شدید	۱۱/۵۰ ۲۰/۳۸
	مجموع	۷/۱۷ ۱۶/۸۰
P63 لایه بازال/پارابازال	موکوسل	۴۶/۹۰ ۴۱/۴۲
	دیسپلازی ملایم	۸۳/۷۰ ۲۹/۴۰
	دیسپلازی متوسط	۷۵/۶۰ ۳۸/۷۶
	دیسپلازی شدید	۷۷/۲۰ ۲۸/۹۱
	مجموع	۷۰/۸۵ ۳۶/۶۱
P63 لایه فوقانی	موکوسل	۲۳/۹۰ ۲۸/۷۵
	دیسپلازی ملایم	۷۸/۹۰ ۲۸/۰۰۵
	دیسپلازی متوسط	۷۱/۸۰ ۳۷/۵۴
	دیسپلازی شدید	۶۶/۳۰ ۲۹/۵۲
	مجموع	۶۰/۲۲ ۳۷/۰۱

درصد رنگ‌پذیری سلول‌ها توسط نشانگر P53 در لایه بازال/پارابازال اختلاف معنی‌داری در گروه موکوسل با دیسپلازی ملایم (p value < ۰/۰۱) و موکوسل با دیسپلازی شدید (p value = ۰/۰۱) دیده شد و در سایر گروه‌ها با هم اختلاف معنی‌دار نداشتند. در لایه فوقانی نیز درصد رنگ گرفتگی سلول‌ها در گروه موکوسل با دیسپلازی ملایم دارای اختلاف معنی‌دار بود (p value = ۰/۰۳۵) و سایر گروه‌ها باهم اختلاف معنی‌دار نداشتند.

مقایسه درصد رنگ‌پذیری سلول‌ها توسط نشانگر P63 نشان داد که در هر دو لایه بازال/پارابازال و لایه فوقانی سلول‌های رنگ شده گروه موکوسل با هر سه گروه دیسپلازی دارای اختلاف معنی‌دار بود. (موکوسل با دیسپلازی ملایم، (p value = ۰/۰۱۱) در لایه بازال/پارابازال و (p value = ۰/۰۰۱) در لایه فوقانی، موکوسل با دیسپلازی متوسط p value = ۰/۰۲۳ در لایه بازال/پارابازال و (p value = ۰/۰۰۷) در لایه فوقانی، موکوسل با دیسپلازی شدید p value = ۰/۰۳۵ در لایه بازال/پارابازال و (p value = ۰/۰۰۷) در لایه فوقانی)؛ اما در این سه گروه دیسپلازی درصد سلول‌های رنگ گرفته با هم اختلاف معنی‌داری را نشان نداد.

در خصوص ارزیابی حضور ویروس پاپیلومای انسانی در نمونه‌ها، در گروه موکوسل ۴ مورد (۵۱/۱ درصد)، در دیسپلازی شدید ۳ مورد (۳۳/۳ درصد)، در گروه دیسپلازی ملایم ۶ مورد (۸۵/۷ درصد) و در گروه دیسپلازی متوسط ۲ مورد (۲۲/۲ درصد) حضور ویروس پاپیلومای انسانی را در ضایعات نشان دادند. هرچند آنالیز نمونه‌ها بین گروه‌های مختلف در درصد حضور ویروس پاپیلومای انسانی اختلاف آماری معنی‌داری نشان نداد (p value = ۰/۰۶۰).

به دنبال این موضوع دو گروه موکوسل و دیسپلازی ملایم باهم و دو گروه دیسپلازی متوسط و شدید نیز باهم در یک گروه قرار گرفتند و این دو گروه انتخاب شده باهم مقایسه شدند که در این‌جا آنالیز نشان داد که بین آن‌ها تفاوت‌های آماری معنی‌دار وجود دارد (p value = ۰/۰۱۷).

همچنین در مقایسه میان بروز ویروس پاپیلومای انسانی با درصد بروز دو نشانگر P53 و P63 که توسط آزمون Mann-Whitney U صورت گرفت ارتباط آماری معنی‌داری

نشان داده نشد (p value = ۰/۲۱۶) P53 در مقایسه با وجود ویروس پاپیلومای انسانی، (p value = ۰/۱۰۸) P63 در مقایسه با وجود ویروس پاپیلومای انسانی.

بحث

امروزه مطالعه بر روی SCC به عنوان شایع‌ترین تومور حفره دهان[۱] و ارتباط آن با فاکتورهای خطر مختلف اساس تحقیقات بسیاری در دنیا می‌باشد، در این مطالعه ارزیابی بروز نشانگرهای P63، P53 با روش رنگ‌آمیزی IHC و توسط تکنیک انویژن (Envision) و ارزیابی حضور ویروس پاپیلومای انسانی نیز توسط روش PCR صورت گرفت و حضور ویروس به صورت مثبت یا منفی تعیین گردید. مزایای تکنیک انویژن (Envision) نسبت به سایر سیستم‌های قبلی این است که این سیستم پلیمری حاوی یک واحد دکستران است که چندین مولکول آنزیم می‌توانند به آن بچسبند. همچنین دارای آنتی‌بادی ثانویه است بنابراین هر آنتی‌بادی متصل شده به بافت می‌تواند شناسایی شود[۹]. در این مطالعه الگوی بروز P53، P63 در دو لایه بازال/پارابازال و لایه فوقانی اپی‌تلیوم در ضایعات پیش سرطانی در سه گروه دارای دیسپلازی ملایم، متوسط و شدید در مقایسه باهم و مقایسه با یک گروه موکوسل که دارای اپی‌تلیوم نرمال می‌باشد تحت عنوان گروه شاهد بررسی گردید.

در این مطالعه P53 به میزان ضعیف در سه نمونه از گروه شاهد موکوسل بروز کرده است، یعنی بروز این نشانگر در لایه بازال مخاط نرمال می‌تواند یک پاسخ فیزیولوژیک و واکنشی سلول‌ها به استرس‌های ژنوتوکسیک باشد[۶].

در خصوص مقایسه درصد رنگ‌پذیری سلول‌ها در گروه‌های دیسپلاستیک با نشانگر P53 نتایج مطالعه حاضر با نتایج مطالعات قبلی متناقض است. در تعدادی از مطالعات درصد سلول‌های رنگ گرفته با شدت ضایعات افزایش می‌یابند یعنی از دیسپلازی ملایم به سمت دیسپلازی شدید درصد سلول‌های رنگ گرفته بالاتر بوده است[۱۰، ۸، ۶، ۴].

نتایج این مطالعه نشان داد که درصد سلول‌های رنگ گرفته در ضایعات دارای دیسپلازی ملایم از همه بیشتر، ضایعات دیسپلازی متوسط از همه کمتر و ضایعات دیسپلازی شدید ما بین این دو است.

در بررسی دلایل این تفاوت‌ها و نتایج متناقض به دست آمده از مطالعه حاضر می‌توان عوامل زیر را مطرح کرد.

P53 در تمامی نمونه‌های دیسپلازی ملایم، در ۵۰ درصد نمونه‌های گروه دیسپلازی متوسط و در ۸۰ درصد نمونه‌های گروه دیسپلازی شدید بروز کرد. بنابراین شاید بتوان گفت کم بودن تعداد نمونه‌ها می‌تواند عامل مخدوش کننده‌ای باشد که شاید اگر تعداد نمونه‌ها در هر گروه افزایش می‌یافت تعداد موارد منفی گروه‌ها به هم نزدیک‌تر بود.

مطالعه Castle و همکاران[۱۱] نشان داد که P53 در افراد مورد مطالعه بالای ۴۰ سال فقط در ۶ مورد از ۱۷ نمونه بررسی شده مثبت بوده است؛ در حالی‌که در افراد زیر ۴۰ سال در ۱۰۰ درصد آن‌ها این پروتئین بروز کرده است. افراد تحت مطالعه حاضر نیز غیر از یک مورد از گروه دیسپلازی ملایم همه بالای ۴۰ سال داشته‌اند و دلایل منفی شدن تعدادی از نمونه‌ها می‌تواند مطابق بحث این مقاله جهش زود هنگام این پروتئین در سنین کمتر باشد[۱۱].

در مجموع هرچند P53 یک پروتئین هسته‌ای قوی در انواع کارسینوماهای پستان، کلیه و ریه بوده است[۳] اما شاید در SCC دهان نتوان از این مارکر به عنوان یک فاکتور خطر در بروز دیسپلازی کمک گرفت.

در مورد P63 که آنتی‌بادی مورد استفاده در مطالعه حاضر ایزوفرم ΔNp63 آن بود به عنوان یک انکوپروتئین عمل می‌کند[۱۲، ۸]. در حقیقت در بررسی و مرور مقالات، مطالعات IHC انجام گرفته توسط P63 بیشتر بروز این نشانگر را با ضایعات SCC حفره دهان بررسی نموده‌اند و تحقیق بر روی بروز این نشانگر با ضایعات دیسپلاستیک بسیار کم بوده است.

در اولین مطالعه‌ای که Choi و همکاران[۱۳] برای بررسی بروز P63 در ضایعات پیش سرطانی انجام داده بودند، تمام نمونه‌های مورد مطالعه آن‌ها بروز این پروتئین را نشان دادند. هرچند هیچ تلاشی برای درجه‌بندی شدت دیسپلازی ضایعات در این تحقیق صورت نگرفته بود. در پژوهش حاضر بین گروه موکوسل با سه گروه دیسپلازی درصد سلول‌های رنگ گرفته دارای اختلاف معنی‌دار بود اما این اختلاف ما بین گروه‌ها معنی‌دار نبود. در واقع می‌توان گفت مطالعه حاضر با مطالعه Bortoluzzi و همکاران[۱۴] که درصد رنگ‌پذیری ضایعات

دیسپلاستیک دارای تفاوت معنی‌دار با ضایعات گروه هایپرکراتوز بدون تغییرات دیسپلاستیک بود مطابقت دارد که در این مطالعه نیز سه درجه دیسپلازی اختلاف معنی‌دار با یکدیگر نداشته‌اند. در مقابل در تعدادی از مطالعات با بالا رفتن شدت دیسپلازی درصد سلول‌های رنگ گرفته نیز بالا رفت[۱۲، ۸، ۴].

همانند مطالعه Takeda و همکاران[۴] در مطالعه حاضر نیز درصد سلول‌های رنگ گرفته در لایه بازال/پارابازال بالاتر از لایه فوقانی بود. این الگوی بروز مؤید این مطلب است که سلول‌های بنیادین (Stem cell) در لایه بازال حضور دارند و فقدان تقسیم سلول غیر مساوی ممکن است منجر به افزایش تعداد سلول‌های بنیادین در لایه پارابازال و به همین ترتیب بالا رفتن سلول‌های P63 مثبت در لایه‌های پارابازال و فوقانی‌تر در اپی‌تلیوم دیسپلاستیک شود که این مسأله در مطالعه حاضر و مطالعات دیگر دیده شده است[۱۵، ۱۰، ۴].

در واقع با توجه به نبود اختلاف معنی‌دار بین گروه‌های دیسپلازی می‌توان گفت به نظر می‌رسد بروز P63 در سلول‌های کراتینوسیت با تمایز سلولی سلول‌های بنیادین بیشتر در رابطه باشد تا با تومورزایی. علاوه بر این عوامل بسیاری در استفاده از تکنیک IHC می‌تواند موجب مخدوش شدن نتایج شود از جمله این که IHC روش لابراتوری بسیار حساس و دقیقی می‌باشد و کوچک‌ترین پیشامد در طی مراحل کار چندین ساعته این تکنیک می‌تواند نتیجه را تحت‌الشعاع قرار دهد؛ در واقع اگر فرایند پایدار کردن (Fixation) نمونه‌ها با تأخیر صورت گرفته باشد، پروتئین‌ها ساختار بافتی خود را از دست می‌دهند و یا اگر نمونه‌ها طولانی مدت در معرض محلول پایدار کننده باشند، آنتی‌ژن‌ها در طی فرایند بازیابی آنتی‌ژن به خوبی بازیافت نگردیده و در دسترس قرار نمی‌گیرند. بافت مورد مطالعه برای تکنیک IHC نباید بیش از ۲۴ ساعت در فرمالین مانده باشد هرچند در مواقعی از جمله بسیاری از نمونه‌های مورد مطالعه حاضر این‌گونه بوده‌اند.

با توجه به نتایج به دست آمده از مطالعات گذشته و همچنین این مطالعه که آمارهای متناقض در مورد نشانگر P53 را نشان می‌داد شاید بتوان گفت که تکنیک IHC به تنهایی نمی‌تواند موتاسیون این پروتئین را مشخص کند و در واقع ارتباط بین درجات هیستوپاتولوژیک و تغییر مولکولار باید توسط جمع‌آوری اطلاعات درباره تغییرات ژنی به طور مثال با استفاده از روش PCR مشخص شود از جمله در مطالعه Prado و همکاران[۱۶] که با استفاده از qPCR (Quantitative real time PCR) انجام شد، نشان داده شد که P53 در فازهای اولیه ضایعات پیش بدخیمی حفره دهان ظاهر می‌شود و می‌تواند به عنوان یک فاکتور تشخیصی در ضایعات لکوپلاکیایی دهان عمل کند.

در خصوص میزان بروز ویروس پاپیلومای انسانی در ضایعات مختلف، آمارهای متفاوت و حتی متناقض در مقالات وجود دارد. این ویروس به عنوان یک کارسینوژن مهم در سرطان‌های ناحیه سرویکس شناخته شده است[۱۷]؛ اما در مورد حفره دهان میزان بروز ویروس از ۰ تا ۱۰۰ درصد متفاوت می‌باشد که در تعدادی از مطالعات به آن اشاره شده است[۲۰-۱۸].

این تفاوت‌ها به عواملی از جمله به محل نمونه‌برداری، روش‌های تشخیص و اندازه نمونه‌ها بستگی دارد[۲۱]. در مطالعه حاضر حضور ویروس پاپیلومای انسانی در ضایعات دیسپلاستیک ملایم، متوسط، شدید و همچنین در یک گروه دارای اپی‌تلیوم نرمال (موکوسل) توسط تکنیک PCR مورد بررسی قرار گرفت که این تکنیک از حساس‌ترین روش‌های موجود می‌باشد[۲۲]. در این مطالعه از Gp5+ به عنوان آغازگر استفاده شده است که حساسیت بالایی در مطالعات اپیدمیولوژیک دارد[۵].

مطابق یک تحقیق میزان بروز ویروس پاپیلومای انسانی بر ضایعات دیسپلاستیک از ضایعات سرطانی SCC و بافت نرمال بیشتر است[۲۲]، در حالی‌که مطابق یک متاآنالیز که توسط Miller و Johnstone[۲۳] انجام شده است ویروس پاپیلومای انسانی ۲ تا ۳ برابر در ضایعات پیش بدخیم و ۴/۷ برابر در ضایعات بدخیم از مخاط نرمال بیشتر است.

در خصوص این که اختلاف معنی‌داری بین درصد بروز ویروس پاپیلومای انسانی در نمونه‌های مطالعه حاضر دیده نشد یک امکان مربوط است به استفاده از بلوک‌های پارافینی که در مطالعه Miller و White[۱۹]، ویروس در برش‌های یخ زده (Frozen) در ۵۱/۶ درصد نمونه‌ها و در نمونه‌های بلوک پارافینی ۲۱/۷ درصد بوده است. این مسأله می‌تواند عامل بروز پایین ویروس پاپیلومای انسانی در مطالعه حاضر نیز باشد. دلایل اصلی این مسأله قطعه قطعه شدن اسید نوکلئیک است که می‌تواند در خلال پایداری، پارافینه کردن و دپارافینه کردن اتفاق بیفتد[۲۴].

در خصوص حضور ویروس پاپیلومای انسانی در ضایعات موکوسل در مطالعه حاضر، سطح مخاط نواحی سر و گردن ممکن است در معرض موتاژن‌های خارجی از جمله متابولیت‌های مشتق شده از منابع مختلف از جمله سیگار باشد[۲۲]، علاوه بر این حضور ویروس پاپیلومای انسانی در مخاط نرمال در تحقیقات دیگر نیز مشاهده شده است[۲۵، ۱].

در مطالعه حاضر نیز مانند مطالعه Acay و همکاران[۲۶] نشان داده شد که بین عفونت ویروس پاپیلومای انسانی و درجات دیسپلازی گروه‌ها ارتباط معنی‌داری وجود ندارد. این مسأله می‌تواند نشانگر این باشد که ویروس پاپیلومای انسانی در پیشرفت بدخیمی در ضایعات حفره دهان نقش ندارد. اگرچه که شرکت آن به خصوص در مراحل اولیه بروز تغییرات می‌تواند به خصوص در ضایعات دارای دیسپلازی ملایم اهمیت داشته باشد و اشاره‌ای باشد به این‌که عفونت ویروس پاپیلومای انسانی می‌تواند یک حادثه اولیه در فرایند تغییر به سمت بدخیمی در سلول‌های اپی‌تلیوم دهان باشد. بنابراین به نظر می‌رسد ویروس پاپیلومای انسانی که می‌تواند به عنوان کارسینوژنز در حفره دهان مطرح شود.

همچنین در مطالعه حاضر در بین گروه‌های دیسپلازی از ۱۱ مورد مثبت ویروس پاپیلومای انسانی، ۸ مورد آن زن و تنها ۳ مورد مرد بودند. این مسأله از این موضوع که زنان به عفونت ویروس پاپیلومای انسانی مستعدتر از مردان هستند حمایت می‌کند[۲۷].

در خصوص ارتباط بین بروز P53 و ویروس پاپیلومای انسانی در ضایعات دیسپلاستیک هیچ تحقیقی تاکنون صورت نگرفته است؛ اما در مورد ضایعات SCC حفره دهان این موضوع مطالعه شده است. در این زمینه آمارها متفاوت است. در بعضی از مطالعات از جمله پایان‌نامه تحقیقاتی مشرف و مهرداد[۲۸] و مطالعه Castellano و همکاران[۲۹] ارتباط آماری معنی‌دار بین ویروس پاپیلومای انسانی 16 و بروز P53 دیده شد در حالی‌که در مقابل تعدادی از تحقیقات بین بروز P53 و ویروس پاپیلومای انسانی در ضایعات SCC در حفره دهان ارتباط معنی‌دار وجود ندارد[۳۰، ۵] که این با مطالعه حاضر همخوانی دارد. مطالعات اپیدمیولوژیک نیز از فرضیه اتصال ویروس پاپیلومای انسانی با P53 و ایجاد تخریب (Degradation) سریع در این پروتئین حمایت نمی‌کنند، بنابراین ویروس پاپیلومای انسانی ممکن است از طریق مسیر غیر وابسته به P53 عمل کند[۵]. بنابراین برای حل این تناقض‌ها نیاز به تحقیق با تعداد بیشتری از نمونه‌ها می‌باشد.

در خصوص ارتباط بین بروز P63 و ویروس پاپیلومای انسانی نیز در ضایعات دیسپلاستیک هیچ تحقیقی صورت نگرفته است و تنها در پایان‌نامه تحقیقی مشرف و مهرداد[۲۸] این مسأله در ضایعات SCC حفره دهان مورد ارزیابی قرار گرفته است که مانند مطالعه حاضر هیچ ارتباط معنی‌داری بین بروز P63 و ویروس پاپیلومای انسانی دیده نشده است.

در این پژوهش به سوابق افراد از جهت مقایسه عادات آن‌ها از جمله سیگار یا سابقه فامیلی دسترسی نداشته و همچنین بعد از استخراج DNA در زمان ارزیابی توسط ژن بتاگلوبین ۸ مورد از نمونه‌ها در ۴ گروه مورد بررسی منفی شدندکه این مسأله منجر به حذف آن‌ها از محاسبات آماری شد.

عدم وجود امکانات PCR در دانشکده و بعد مسافت و سایر مشکلات موجود در جامعه از جمله تهیه مارکرها در فاصله زمانی غیر قابل پیش‌بینی از محدودیت‌های تحقیق بود.از دیگر محدودیت‌ها می‌توان به خطای چشم یا تفکر در پاسخ‌گویی به طریق رنگ‌آمیزی هماتوکسیلین- ائوزین اشاره کرد. یعنی در حقیقت ضایعات عنوان شده دارای دیسپلازی ملایم دارای درجات بالاتر دیسپلازی بوده‌اند، بدین معنی که تعیین سطح (Level) پیشروی تغییرات آتیپیک در ضایعاتی مانند وروکوس هایپرپلازیا یا هایپرکراتوزها به دلیل آکانتوز اپی‌تلیوم یا برای مثال، لیکن‌پلان به دلیل آتروفیه بودن اپی‌تلیوم در آن مشکل بوده است و این امر می‌تواند موجب خطای تعیین درجه دیسپلازی را فراهم آورد.

نتیجه‌گیری

با توجه به اطلاعات به دست آمده بین بروز P63، P53 با حضور ویروس پاپیلومای انسانی در ضایعات دیسپلاستیک حفره دهان ارتباط معنی‌داری وجود نداشت. اگرچه بین شدت و بروز P63، P53 در هر دو لایه ارتباط (همبستگی) دیده شد همچنین نتایج حاکی از بروز بالاتر نشانگرهای P53 و P63 در انواع با دیسپلازی خفیف بود.

References

1. Neville BW, Damm DD, Allen C, Bouquot JE. Oral and maxillofacial pathology. 3rd ed. Philadelphia: Saunders; 2009. p. 388-416.
2. Warnakulasuriya S, Reibel J, Bouquot J, Dabelsteen E. Oral epithelial dysplasia classification systems: predictive value, utility ,weaknesses and scope for improvement. J Oral Pathol Med 2008; 37(3): 127-33.
3. Kumar V, Fausto N, Abbas A. Robbins & cotran pathologic basis of disease. 7th ed. Philadelphia: Saunders; 2005. p. 294-303.
4. Takeda T, Sugihara K, Hirayama Y, Hirano M, Tanuma JI, Semba I. Immunohistological evaluation of Ki-67, p63, CK19 and p53 expression in oral epithelial dysplasias. J Oral Pathol Med 2006; 35(6): 369-75.
5. Oliveira MC, Soares RC, Pinto LP, Souza LB, Medeiros SR, Costa AL. High-risk human papillomavirus (HPV) is not associated with p53 and bcl-2 expression in oral squamous cell carcinomas. Auris Nasus Larynx 2009; 36(4): 450-6.
6. Abbas NF, Labib El-Sharkawy S, Abbas EA, Abdel ME-S. Immunohistochemical study of p53 and angiogenesis in benign and preneoplastic oral lesions and oral squamous cell carcinoma. Oral Surg Oral Med Oral Pathol Oral Radiol Endod 2007; 103(3): 385-90.
7. Kozomara R, Jovic N, Magic Z, Brankovic-Magic M, Minic V. p53 mutations and human papillomavirus infection in oral squamous cell carcinomas: correlation with overall survival. J Craniomaxillofac Surg 2005; 33(5): 342-8.
8. Vered M, Allon I, Dayan D. Maspin, p53, p63, and Ki-67 in epithelial lesions of the tongue: from hyperplasia through dysplasia to carcinoma. J Oral Pathol Med 2009; 38(3): 314-20.
9. Kumar GL, Rudbeck L. Educational guide-immunohistochemical staining methods. 5th ed. California: Dako North America; 2009. p. 58-9.
10. Brennan PA, Conroy B, Spedding AV. Expression of inducible nitric oxide synthase and p53 in oral epithelial dysplasia. Oral Surg Oral Med Oral Pathol Oral Radiol Endod 2000; 90(5): 624-9.
11. Castle JT, Cardinali M, Kratochvil FJ, Abbondanzo SL, Kessler HP, Auclair PL, et al. P53 and cyclin D1 staining patterns of malignant and premalignant oral lesions in age-dependent populations. Oral Surg Oral Med Oral Pathol Oral Radiol Endod 1999; 88(3): 326-32.
12. Chen YK, Hsue SS, Lin LM. Expression of p63 protein and mRNA in oral epithelial dysplasia. J Oral Pathol Med 2005; 34(4): 232-9.
13. Choi HR, Batsakis JG, Zhan F, Sturgis E, Luna MA, El-Naggar AK. Differential expression of p53 gene family members p63 and p73 in head and neck squamous tumorigenesis. Hum Pathol 2002; 33(2): 158-64.
14. Bortoluzzi MC, Yurgel LS, Dekker NP, Jordan RC, Regezi JA. Assessment of p63 expression in oral squamous cell carcinomas and dysplasias. Oral Surg Oral Med Oral Pathol Oral Radiol Endod 2004; 98(6): 698-704.
15. Saito T, Nakajima T, Mogi K. Immunohistochemical analysis of cell cycle-associated proteins p16, pRb, p53, p27 and Ki-67 in oral cancer and precancer with special reference to verrucous carcinomas. J Oral Pathol Med 1999; 28(5): 226-32.
16. Prado SM, Cedrún JL, Rey RL, Villaamil VM, García AA, Ayerbes MV, et al. Evaluation of COX-2, EGFR, and p53 as biomarkers of non-dysplastic oral leukoplakias. Exp Mol Pathol 2010; 89(2): 197-203.
17. zur HH. Disrupted dichotomous intracellular control of human papillomavirus infection in cancer of the cervix. Lancet 1994; 343(8903): 955-7.
18. Franceschi S, Munoz N, Bosch XF, Snijders PJ, Walboomers JM. Human papillomavirus and cancers of the upper aerodigestive tract: a review of epidemiological and experimental evidence. Cancer Epidemiol Biomarkers Prev 1996; 5(7): 567-75.
19. Miller CS, White DK. Human papillomavirus expression in oral mucosa, premalignant conditions, and squamous cell carcinoma: a retrospective review of the literature. Oral Surg Oral Med Oral Pathol Oral Radiol Endod 1996; 82(1): 57-68.
20. McKaig RG, Baric RS, Olshan AF. Human papillomavirus and head and neck cancer: epidemiology and molecular biology. Head Neck 1998; 20(3): 250-65.
21. Scapoli L, Palmieri A, Rubini C, Martinelli M, Spinelli G, Ionna F, et al. Low prevalence of human papillomavirus in squamous-cell carcinoma limited to oral cavity proper. Mod Pathol 2009; 22(3): 366-72.
22. Sugiyama M, Bhawal UK, Dohmen T, Ono S, Miyauchi M, Ishikawa T. Detection of human papillomavirus-16 and HPV-18 DNA in normal, dysplastic, and malignant oral epithelium. Oral Surg Oral Med Oral Pathol Oral Radiol Endod 2003; 95(5): 594-600.
23. Miller CS, Johnstone BM. Human papillomavirus as a risk factor for oral squamous cell carcinoma: a meta-analysis, 1982-1997. Oral Surg Oral Med Oral Pathol Oral Radiol Endod 2001; 91(6): 622-35.

24. Simonato LE, Garcia JF, Sundefeld ML, Mattar NJ, Veronese LA, Miyahara GI. Detection of HPV in mouth floor squamous cell carcinoma and its correlation with clinicopathologic variables, risk factors and survival. J Oral Pathol Med 2008; 37(10): 593-8.
25. Elamin F, Steingrimsdottir H, Wanakulasuriya S, Johnson N, Tavassoli M. Prevalence of human papillomavirus infection in premalignant and malignant lesions of the oral cavity in U.K. subjects: a novel method of detection. Oral Oncol 1998; 34(3): 191-7.
26. Acay RR, Dos SE, de Sousa SO. Correlation between c-Jun and human papillomavirus in oral premalignant and malignant lesions. Oral Oncol 2008; 44(7): 698-702.
27. Ibieta BR, Lizano M, Fras-Mendivil M, Barrera JL, Carrillo A, Ma Ruz-Godoy L, et al. Human papilloma virus in oral squamous cell carcinoma in a Mexican population. Oral Surg Oral Med Oral Pathol Oral Radiol Endod 2005; 99(3): 311-5.
28. Moshref M, Mehrdad L. Correlation between the expression of p53, p63 and HPV infection with clinical staging and microscopical grading of oral squamous cell carcinoma. [Thesis]. Tehran: Shahid Beheshti Dental School, Shahid Beheshti University of Medical Sciences; 2010.
29. Castellano C, Llovera BE, Oliverio A. Morphine-induced running analgesia in two strains of mice following septal lesions or modification of brain amines. Naunyn Schmiedebergs Arch Pharmacol 1975; 288(4): 355-70.
30. Nemes JA, Deli L, Nemes Z, Marton IJ. Expression of p16 (INK4A), p53, and Rb proteins are independent from the presence of human papillomavirus genes in oral squamous cell carcinoma. Oral Surg Oral Med Oral Pathol Oral Radiol Endod 2006; 102(3): 344-52.

Evaluation of P53 and P63 expression and their correlation with HPV virus in oral dysplastic lesions

Fatemeh Mashhadi Abbas, Mohammad Moshref, Seyed Ali Reza Nadji, Mohammad Javad Kharazi Fard, Neda Kargahi*

Abstract

Introduction: *Squamous cell carcinoma comprises approximately 94% of all the oral cavity malignancies. P53 is considered an indicator of malignant transformations and P63 can play an important role in epithelial dysplastic changes. In addition, HPV is associated with early stages of cancer development in the oral cavity. The aim of this study was to evaluate P53 and P63 expression and their correlation with the presence of HPV in oral dysplastic lesions.*
Materials and Methods: *In this descriptive-analytical study forty paraffin blocks were collected, which included thirty samples with histopathologic reports of dysplastic lesions (mild, moderate, severe) and ten with a diagnosis of mucocele. Immunohistochemical staining with Envision method was performed for P53 and P63 markers and polymerase chain reaction (PCR) technique was used for detection of HPV virus. Statistical analysis was carried out with SPSS software and Kruskul-Wallis, Mann-Whitney U and Spearman tests ($\alpha = 0.05$).*
Results: *In this study the nuclear P53 and P63 staining was predominant in the basal/parabasal layers of the epithelium. There was a significant difference in P53 staining only between mucocele and mild dysplasia (p value < 0.05). A significant difference in P63 staining was observed between mucocele and all the dysplastic lesions (mild, moderate, and severe) (p value < 0.05). Human papilloma virus was detected in all the groups, with no significant differences between them (p value > 0.05).*
Conclusion: *Based on the results of the present study there was no statistically significant correlation between P53 and P63 expression and presence of HPV virus in oral dysplastic lesions; however, there was a significant correlation between P53 and P63 intensity and expression in the two layers.*

Key words: *Carcinoma, Genes, Human papilloma virus, P53, PCR, Squamous Cell.*

Received: 2 Nov, 2011 **Accepted:** 10 Jan, 2012

Address: Assistant Professor, Torabinejad Dental Research Center, Department of Oral and Maxillofacial Pathology, School of Dentistry, Isfahan University of Medical Sciences, Isfahan, Iran.
Email: kargahi@dnt.mui.ac.ir

Journal of Isfahan Dental School 2012; 8 (1): 56-67.