

بررسی آناتومی و مورفولوژی سیستم کانال ریشه دندان‌های آسیای سوم فک بالا در یک جمعیت انتخابی در شهر کرمان

دکتر مریم کوزه کنانی^۱، دکتر جهانگیر حقانی^{*}، دکتر آرش ایزدی^۲، دکتر علی کرامتی^۳

چکیده

مقدمه: آگاهی از اشکال احتمالی آناتومی و مورفولوژی سیستم کانال ریشه نقش کلیدی در موفقیت درمان ریشه دارد. هدف از این تحقیق بررسی آناتومی و مورفولوژی سیستم کانال ریشه دندان‌های مولر سوم فک بالای یک جمعیت انتخابی از مردم شهر کرمان در سال ۹۰-۸۹ بود.

مواد و روش‌ها: در این بررسی توصیفی و مقطعی، ۱۵۰ عدد دندان مولر سوم فک بالا به‌طور تصادفی از درمانگاه‌های شهر کرمان جمع‌آوری شد. حفره‌ی دسترسی به کانال ریشه بر روی دندان‌ها تراشیده شد و پالپ دندان‌ها با قرار دادن درون محلول هیپو کلریت سدیم ۳-۲/۵ درصد طی ۱۲ تا ۲۴ ساعت به‌طور کامل خارج گردید. سپس مرکب هندی از ناحیه حفره دسترسی به داخل سیستم کانال ریشه تزریق گردید. بعد از گذشت ۱۲ ساعت نمونه‌ها در محلول اسید نیتریک ۵ تا ۱۰ درصد دکلسیفیه شدند و درون درصدهای صعودی ۷۰، ۹۵ و ۱۰۰ درصد اتانول به مدت یک روز دهیدراته و سپس توسط محلول متیل سالیسیلات ۵ درصد شفاف گردیدند. نمونه‌ها از جهت تعداد و شکل ریشه‌ها، تعداد کانال‌های موجود در هر ریشه، طبقه‌بندی کانال‌های موجود در هر ریشه براساس طبقه‌بندی ورتوچی، میزان شیوع ریشه‌های دیلاسر (dilacrate) و همچنین کانال‌های C شکل بررسی شدند. درصد configuration های مختلف تعیین و ثبت شد.

یافته‌ها: شیوع دندان‌های دارای ۳ ریشه ۴۲/۶ درصد و شیوع دندان‌های ۲ ریشه ۳۹/۳ درصد بود. ۱۰ درصد دندان‌ها دارای یک ریشه و ۸/۱ درصد از دندان‌ها دارای ۴ ریشه بودند. ۱۲/۸ درصد از کل دندان‌ها حداقل دارای یک ریشه دیلاسر بوده و شیوع کانال C شکل در این دندان‌ها ۳/۵ درصد برآورد گردید.

نتیجه‌گیری: طبق نتایج مطالعه حاضر، داشتن ۳ ریشه شایع‌ترین فرم آناتومیک ممکن برای دندان‌های مولر سوم فک بالا در جمعیت مورد مطالعه در شهر کرمان می‌باشد.

کلید واژه‌ها: فک بالا، کانال‌های ریشه، مولرهای سوم

* دانشیار، گروه رادیولوژی دهان، فک و صورت، دانشکده دندان‌پزشکی، دانشگاه علوم پزشکی کرمان، کرمان، ایران (مؤلف مسؤول)

J_haghani@kmu.ac.ir

۱: دانشیار، گروه اندودنتیکس، دانشکده دندان‌پزشکی، دانشگاه علوم پزشکی کرمان، کرمان، ایران

۲: دستیار تخصصی، گروه اندودنتیکس، دانشکده دندان‌پزشکی، دانشگاه علوم پزشکی کرمان، کرمان، ایران

۳: دندانپزشک، کرمان، ایران

این مقاله در تاریخ ۹۱/۱۱/۱۷ به دفتر مجله رسیده، در تاریخ ۹۲/۷/۲۰ اصلاح شده و در تاریخ ۹۲/۹/۲۶ تأیید گردیده است.

مجله دانشکده دندان‌پزشکی اصفهان

۱۳۹۳، ۱۰(۳): ۲۳۴ تا ۲۴۰

مقدمه

دندان‌های مولر سوم غالباً کشیده می‌شوند، چنان‌که این دندان‌ها دارای موقعیت مناسبی از لحاظ محور طولی نسبت به قوس فکی بوده و کانال‌های ریشه آن‌ها قابل دسترسی، پاک‌سازی و شکل‌دهی و از نظر ترمیمی نیز قابل نگهداری باشند حفظ آن‌ها در طرح درمان پروتز آتی به‌منظور تأمین دیستال اباتمنت الزامی است [۱]. قبل از اقدام به درمان ریشه کلینیسی باید از آناتومی و مورفولوژی سیستم کانال ریشه دندانی که می‌خواهد درمان کند آگاهی و اطلاع کافی داشته باشد و اشکال آناتومیک احتمالی آن را بتواند پیش بینی نماید. در کتاب مرجع علی‌رغم عدم استناد به تحقیقات متدولوژیک، ریشه دندان مولر سوم بالا دارای آناتومی غیرقابل پیش‌بینی و از وجود یک الی شش کانال و حتی احتمال اشکال مختلفی مثل کانال C شکل برای آن گزارش شده است [۲]. مطالعات قبلی نشان داده‌اند که آناتومی کانال ریشه دندان‌های مختلف می‌تواند بر اساس پراکندگی قومی و جغرافیایی در مناطق مختلف کره زمین بسیار متنوع باشد [۳، ۴]. بررسی‌های قبلی در شهر کرمان بیانگر این مسأله بوده‌اند که مورفولوژی کانال ریشه‌ی دندان در مردم شهر کرمان تا حدود زیادی با مناطق مختلف کره زمین تفاوت دارد. به‌عنوان مثال شیوع کانال اضافی در دندان‌های سانترال فک پایین در مردم شهر کرمان ۲۸/۵ درصد گزارش شده است در حالی‌که آمار بین‌المللی آن ۳۵ درصد می‌باشد [۳]. همچنین شیوع کانال میزوباکال دوم در دندان مولر اول فک بالا توسط Weine (۱۹۹۹) حدود ۵۵ درصد و Degerness (۲۰۱۰) ۷۹/۸ درصد گزارش شده است در حالی‌که آمار منطقه‌ای آن در شهر کرمان ۹۲ درصد بوده است [۷-۴]. البته لازم به توضیح است که روش بررسی و همچنین استفاده یا عدم استفاده از تکنولوژی‌هایی نظیر استریومیکروسکوپ و لوپ نیز تأثیر به‌سزایی در نتایج حاصل از این تحقیقات دارد [۸، ۹]. معروف‌ترین و متداول‌ترین روش‌های بررسی آناتومی و مورفولوژی کانال ریشه عبارتند از: ۱. روش تراش حفره دسترسی، قرار دادن فایل در کانال‌های پیدا شده و تهیه رادیوگرافی؛ ۲. روش رنگ‌آمیزی پالپ و تهیه مقاطع عرضی از ریشه؛ ۳. روش رنگ‌آمیزی پالپ، حذف عوامل معدنی یا Decalcification و در نهایت شفاف‌سازی دندان

توسط قرار دادن در محلول متیل سالیسیلات و ۴. روش Cone beam computed tomography برای تحقیقات in vivo [۴]. قبلاً نشان داده شده است که هر یک از این روش‌ها مزایا و معایب مختص به خود را دارا می‌باشد که در قسمت بحث بدان اشاره می‌گردد. برخلاف سایر دندان‌های قوس فکی تحقیقات بسیار محدودی در زمینه بررسی آناتومی ریشه دندان مولر سوم فک بالا انجام شده است. با توجه به این مسأله که فرم آناتومی ریشه برای هر دندان از الگوی نژادی و جغرافیایی خاصی در مناطق مختلف کره زمین تبعیت می‌کند و همچنین اهمیت حفظ دندان‌های مولر سوم به منظور تأمین آخرین دندان پایه پروتز و حتی انجام پیوند اتوژن ضرورت انجام این تحقیق به‌خوبی مشخص می‌شود. اگرچه روش کشیدن دندان عقل و جایگزین کردن آن توسط ایمپلنت نیز روش بسیار خوبی جهت تأمین دندان پایه پروتز خلفی می‌باشد لکن به‌دلیل نیاز به تخصص ویژه جهت انجام این درمان‌ها همچنین هزینه بسیار بالای آنها تمامی بیماران در همه مناطق ممکن است از عهده‌ی آن برنیابند و برای آن‌ها همچنان بهترین طرح درمان اقدام به درمان ریشه و حفظ نمودن این دندان باشد. هدف از انجام این تحقیق بررسی آناتومی و مورفولوژی دندان‌های آسیای سوم فک بالای مردم شهر کرمان به‌منظور ارتقای دانش لازم برای درمان ریشه این دندان‌ها بود.

مواد و روش‌ها


این تحقیق که یک بررسی مقطعی و توصیفی بوده بر روی ۱۵۰ دندان مولر سوم فک بالا انجام گرفته است. دندان‌های فوق از بیماران بالای ۲۵ سال که دارای آپکس سالم و بدون تحلیل بودند به‌صورت تصادفی از بیماران مراجعه کننده به بخش جراحی دانشکده‌ی دندان‌پزشکی و درمانگاه‌های خیریه شهر کرمان تهیه شدند. ذکر این نکته لازم است که دندان‌های فوق غیر قابل نگهداری تشخیص داده شده و تحت هیچ عنوان، دندانی صرفاً به دلیل استفاده در تحقیق از هیچ انسانی کشیده نشد. پس از جمع‌آوری نمونه‌ها، تمامی بقایای بافتی و جرم پوشاننده تاج و ریشه‌ها توسط دستگاه اولتراسونیک (جرم‌گیری) از سطح دندان‌ها جدا شده و به منظور تکمیل این عمل دندان‌ها درون محلول هیپوکلیت سدیم ۲/۵ تا ۳ درصد (Shimin co, Tehran, Iran) قرار داده شدند. در مرحله

(Merck, Germany) آلمان شفاف گردیدند. با شفاف شدن نمونه‌ها، محلول رنگی نفوذ نموده به درون سیستم کانال ریشه مختصات آناتومیکی مختلف ریشه‌ها از جمله تعداد کانال‌ها و نوع آن‌ها را آشکار ساخت. البته مراحل دکلسیفیکاسیون انساج معدنی با مشکلاتی توأم بود که با تنظیم میزان غلظت اسید و مدت زمان قرار گرفتن نمونه‌ها درون آن برطرف گردید و در مواردی که نمونه‌ها به مدت زمان بیش‌تری از حد تعیین شده برای دکلسیفیه شدن نیاز داشتند اسید تعویض گردید [۴، ۵، ۹]. دندان‌های شفاف شده با کمک گرفتن از استریومیکروسکوپ (Motic Digital DM, 143, England) و به شماره سریال ۰۴۲۵۴-۱۸۲۸۲-۱۹۴۵۶ و بزرگ‌نمایی ۴ برای مشاهده دقیق‌تر نمونه‌ها توسط همکار طرح و تأیید نهایی توسط ۲ نفر متخصص درمان ریشه و یک نفر متخصص رادیولوژی دهان و فک و صورت از نقطه نظرات ذیل مورد ارزیابی قرار گرفتند:

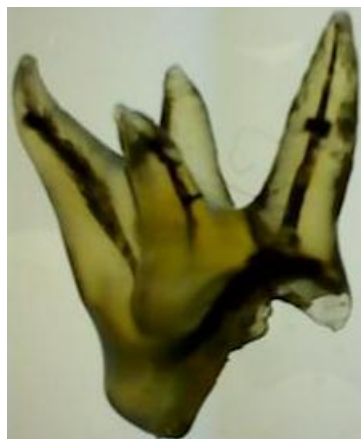۱. تعداد و شکل ریشه‌ها؛ ۲. تعداد کانال‌های موجود در هر ریشه؛ ۳. طبقه‌بندی کانال‌های موجود در هر ریشه براساس طبقه‌بندی ورتوچی (شکل ۱)؛ ۴. میزان شیوع ریشه‌های dilacrate و همچنین کانال‌های C شکل در این دندان‌ها. نتایج حاصل از تحقیق نهایتاً در جدولی ثبت گردید. یکی از دندان‌های شفاف شده که دارای ۴ ریشه می‌باشد در شکل ۲ نشان داده شده است.

بعدی حفره دسترسی به کانال ریشه توسط توربین و فرزفیشور الماسی (Diatch, Germany) بر روی دندان‌ها تراش داده شده و پالپ دندان‌ها با قرار دادن آن‌ها درون محلول هیپوکلریت سدیم ۲/۵ درصد در طی ۱۶ تا ۲۴ ساعت خارج گردید. سپس دندان‌ها در حرارت اتاق به مدت ۳ تا ۴ ساعت خشک گردیده و محلول رنگی (India ink, Merck, Germany) توسط سرنگ و سوزن گیج ۲۷ از ناحیه حفره دسترسی و مدخل کانال‌ها به‌داخل سیستم کانال ریشه تزریق گردید. عمل تزریق محلول رنگی هم‌زمان با عمل قراردادن سر ساکشن دندان‌پزشکی در ناحیه اپکس دندان‌ها و با فشار معمولی (Apical vaccumn) با درجه نامشخص انجام گرفت تا محلول رنگی به سراسر فضای ریشه نفوذ کند. در مرحله بعدی، بعد از گذشت ۸ تا ۱۲ ساعت که محلول رنگی تزریق شده در حرارت اتاق کاملاً خشک شد، نمونه‌های مورد بررسی جهت Decalcification به مدت ۱۲ تا ۲۴ ساعت درون محلول اسید نیتریک ۵ تا ۱۰ درصد قرار گرفتند تا کاملاً دکلسیفیه شوند.

عمل تکمیل Decalcification و حذف عوامل معدنی توسط مشاهده مستقیم و رادیوگرافی‌های متناوب کنترل گردید. در مرحله بعد دندان‌های دکلسیفیه شده در آب معمولی شسته شده و جهت دهیدراته شدن نمونه‌ها درون درصد‌های صعودی ۵۰، ۷۰ و ۹۶ درصد اتانول جمعاً به‌مدت ۲۴ ساعت قرار داده شدند و سپس با قرار گرفتن درون محلول متیل سالیسیلات



شکل ۱. تصویر تیپ‌های I-VIII طبقه بندی ورتوچی



شکل ۲. نمایی از یک دندان مولر سوم فک بالای ۴ ریشه که شفاف شده است.

یافته‌ها

نتایج حاصل از این تحقیق در جدول‌های ۱ تا ۵ خلاصه شده‌اند. از میان ۱۵۰ دندان مولر سوم فک بالا که در این تحقیق مورد بررسی قرار گرفتند اکثریت دندان‌ها دارای ۲ ریشه با شیوع ۳۹/۳ درصد و ۳ ریشه با شیوع ۴۲/۶ درصد بودند. ۱۰ درصد دارای یک ریشه و ۸/۱ درصد از دندان‌ها دارای ۴ ریشه بودند. ۱۲/۸ درصد کل دندان‌ها حداقل دارای یک ریشه dilacerate بوده و شیوع کانال C شکل در این دندان‌ها ۳/۵ درصد برآورد گردید.

جدول ۱. توزیع فراوانی تعداد دندان‌ها با تعداد ریشه و کانال

تعداد ریشه	۱	۲	۳	۴
تعداد کانال	۷	۲۱	۲۹	۲
۱	۷	۰	۰	۰
۲	۶	۲۱	۳	۰
۳	۲	۲۵	۲۹	۲
۴	۰	۸	۲۹	۸
۵	۰	۰	۳	۲
C شکل	۰	۵	۰	۰
جمع کل دندان‌ها	۱۵	۵۹	۶۴	۱۲
	(%۱۰)	(%۳۹/۳)	(%۴۲/۶)	(%۸)

جدول ۲. طبقه بندی نوع کانال‌های دندان‌های مولر سوم تک ریشه بر اساس طبقه بندی Vertucci [۲]

نوع کانال	تعداد دندان	درصد
I	۷	۴/۷
II	۲	۱/۳
IV	۳	۲
V	۱	۰/۷
VIII	۲	۱/۳

جدول ۳. طبقه بندی تیپ کانال‌ها در دندان‌های مولر سوم ۲ ریشه فک بالا

تیپ ریشه	تیپ ریشه	تعداد دندان	درصد
II	I	۴	۲/۶
I	I	۲۱	۱۴
I	III	۲	۱/۳
I	IV	۱۰	۶/۷
I	II	۸	۵/۳
II	II	۳	۲
II	IV	۱	۰/۷
V	II	۲	۱/۳
I	IX	۱	۰/۷
IV	IV	۱	۰/۷
I	V	۱	۰/۷
C شکل	C شکل	۵	۳/۳

جدول ۴. طبقه بندی کانال‌های ریشه بر اساس طبقه بندی Vertucci در دندان‌های ۳ ریشه‌ای مولر سوم فک بالا [۲]

تیپ ریشه	تیپ ریشه	تیپ ریشه	تعداد دندان	درصد
I	I	I	۲۹	۱۹/۳
V	I	I	۶	۴
VII	I	I	۳	۲
II	I	I	۱۰	۶/۶
II	III	I	۱	۰/۷
I	III	I	۱	۰/۷
I	عدم نفوذ die	I	۳	۲
IV	I	I	۷	۴/۶
VI	I	I	۱	۰/۷
II	I	II	۱	۰/۷
I	I	IV	۱	۰/۷
IX	I	I	۱	۰/۷

جدول ۵. طبقه بندی کانال‌های ریشه بر اساس طبقه بندی Vertucci در دندان‌های ۴ ریشه مولر سوم فک بالا [۲]

ریشه	ریشه	ریشه	ریشه	تعداد دندان	درصد
ریشه دیستوپالاتال	ریشه مزیوپالاتال	ریشه دیستوباکال	ریشه مزیوباکال	۸	۵/۴
I	I	I	I	۲	۱/۳
I	عدم نفوذ رنگ	I	I	۲	۱/۳

بحث

از مطالعات اولیه که Hess, Zurcher انجام دادند تا بررسی‌های نوین امروزی همه بیانگر پیچیدگی سیستم کانال ریشه می‌باشند [۵، ۶]. امروزه مشخص شده است که یک ریشه با یک کانال و یک فورامن آپیکال بیش‌تر یک استثنا می‌باشد تا یک آناتومی نرمال، زیرا طبق بررسی محققین در اکثر دندان‌ها وجود فورامن‌های متعدد و کانال‌های جانبی یک امر ثابت شده است [۶]. با مرور بر نتایج حاصل از تحقیقاتی که توسط محققین مختلف در زمینه مورفولوژی کانال ریشه انجام گرفته اختلافات زیادی در آمارهای ارایه شده وجود دارد [۸-۵]. هم‌زمان با تشخیص و برنامه‌ریزی درمان اطلاعات کلینیکی در زمینه آناتومی سیستم کانال ریشه و تنوع گسترده آن لازمه اصلی موفقیت برای درمان کانال ریشه می‌باشد [۷]. در تحقیق حاضر سعی شده است تا به بررسی مورفولوژی

سیستم کانال ریشه دندان‌های مولر سوم فک بالا پرداخته شود تا بدین‌وسیله متخصصین بالینی درباره‌ی درمان ریشه این دندان‌ها اطلاعات بیش‌تری کسب کنند.

بررسی آناتومی کانال‌های ریشه دندان کار پیچیده و دشواری است. برای مشاهده سه بعدی مورفولوژی کانال ریشه بایستی بافت کلسیفیه ریشه را حذف کرده و شفاف ساخت. روش‌های متفاوتی برای بررسی آناتومی داخلی کانال ریشه به کار برده می‌شوند اما روش شفاف‌سازی بهترین روش برای بررسی کانال ریشه در سه بعد می‌باشد [۹-۱۱].

امروزه برخی از محققین اعتقاد دارند که پرتونگاری مقطعی که در درمان ایمپلنت دندان به کار برده می‌شود نسبت به روش شفاف‌سازی در بررسی آناتومی و مورفولوژی سیستم کانال ریشه برتری دارد. هیچ شکمی وجود ندارد که در درمان‌های کلینیکی و تحقیقات *In vivo* روش *Computed cone beam tomography* برای مشاهده ابعاد دندانی عالی است اما این سؤال وجود دارد که چگونه کانال‌های جانبی و دیگر ویژگی‌های مهم مانند رابطه بین کانالی را با استفاده از این تکنولوژی جدید کشف کنیم [۱۲-۱۴] این در حالی است که مرکب هندی یا *India ink* به دلیل ترکیب شیمیایی خاص خود به خوبی نسج پالپ را حتی در صورت کلسیفیه بودن کانال مربوطه به خوبی رنگ‌آمیزی نموده و به تشخیص آن کمک می‌کند [۴]. مهم‌ترین نقیصه تکنیک شفاف‌سازی در مقایسه با روش پرتونگاری مقطعی عدم حصول اطمینان از این است که دندان کشیده شده دندان عقل می‌باشد یا یکی از دندان‌های مشابه کناری که برای رفع این نقیصه همان‌طور که در قسمت مواد و روش‌ها ذکر شده همکار طرح به مراکز کشیدن دندان رفته و شخصاً بر این مراحل نظارت نموده است.

در این تحقیق با استفاده از تکنیک شفاف‌سازی و تزریق رنگ به احتمال وجود تعداد ۱ تا ۴ ریشه در دندان‌های مولر سوم فک بالا و تعداد ۱ تا ۵ کانال که درون این ریشه‌ها وجود داشت پی برده شد. نتایج این تحقیق مشابه نتایج تحقیقات Sidow و همکاران [۱۵] می‌باشد که وجود ۱ تا ۴ ریشه را برای دندان‌های مولر سوم فک بالا با استفاده از تکنیک شفاف‌سازی و تزریق رنگ گزارش کرده بودند. در مقایسه با یافته آن‌ها دندانی که دارای ۶ کانال باشد در این تحقیق مشاهده نشد.

مطالعه‌ی Sidow و همکاران [۱۵] در سال ۲۰۰۰ میلادی که بر روی تعداد قابل قبولی از دندان‌های کشیده شده به منظور بررسی آناتومی و مورفولوژی ریشه‌ی دندان‌های مولر سوم فک بالا صورت گرفته بود، اختصاصی‌ترین و جامع‌ترین مقاله‌ای بود که در PubMed یافت گردید. مطالعات دیگر تنها گزارش مواردی بودند که به بحث در زمینه فرم خاصی از آناتومی و مورفولوژی کانال ریشه در دندان مورد تحقیق حاضر پرداخته و یا به بررسی آناتومی و مورفولوژی دندان عقل در کنار سایر دندان‌های آسیا پرداخته بودند.

شبهات نتایج تحقیق فعلی با تحقیق Sidow و همکاران [۱۵] در این است که داشتن سه ریشه آناتومی نرمالی برای دندان‌های مولر سوم فک بالا است، زیرا ۴۲/۶ درصد دندان‌ها در تحقیق حاضر دارای سه ریشه بودند که مشابه یافته‌های این پژوهشگران (۴۵ درصد) می‌باشد. Sert و همکاران [۱۶] نیز در سال ۲۰۱۱ به بررسی آناتومی و مورفولوژی دندان‌های عقل بالا و پایین در کنار سایر دندان‌های آسیا پرداخته‌اند. آن‌ها در گزارش تحقیق خود ۳۵/۵ درصد از دندان‌های عقل فک بالا را تک ریشه و بقیه را ۲ و ۳ ریشه گزارش نموده‌اند که با این حساب براساس نتایج تحقیق آنان نیز اکثریت دندان‌های آسیای سوم فک بالا دارای ۲ یا ۳ ریشه می‌باشند. در مطالعه‌ای که در سال‌های ۲۰۰۱ و ۲۰۰۲ توسط NG و همکاران [۱۷] بر روی آناتومی و مورفولوژی دندان‌های آسیای بزرگ فک بالا انجام گرفت، تمامی دندان‌های آسیای اول دارای ۳ ریشه مجزا بودند، درحالی‌که دندان‌های آسیای سوم فک بالا دارای یکی از ۵ فرم آناتومیک محتمل و در نتیجه دارای بیش‌ترین تنوع آناتومیک بودند که اکثریت این آناتومی‌ها با ۳ ریشه‌ی مجزا با میزان شیوع ۲۵ درصد و ۳ ریشه بهم پیوسته با درصد شیوع ۳۱ درصد بود. در تحقیق حاضر علاوه بر تعداد ریشه‌ها فرم کانال‌های ریشه نیز مورد مطالعه قرار گرفت. در تحقیق کنونی ۱۲/۳ درصد از دندان‌ها حداقل دارای یک ریشه *dilacerate* بودند که در مقایسه با دیگر دندان‌های مربوط به قوس دندانی بالا شیوع بیش‌تری دارد و این امر شاید به دلیل دیر رویش پیدا کردن این دندان‌ها در مقایسه با سایر دندان‌های فک بالا باشد که در نتیجه فضای مربوط به رویش این دندان توسط دندان‌های

نتیجه‌گیری

با توجه به محدودیت‌های این مطالعه داشتن ۳ ریشه شایع‌ترین فرم آناتومیک ممکن برای دندان‌های مولر سوم فک بالا در مردم شهر کرمان می‌باشد.

قبلی پر می‌شود. به نظر می‌رسد تحقیق حاضر اولین تحقیقی است که مورفولوژی مربوط به کانال‌های ریشه دندان مولر سوم فک بالا را بر اساس طبقه‌بندی Vertucci (۱۹۸۴) مورد بررسی قرار داده است [۲].

References

1. Plotino G. A mandibular third molar with three mesial roots: A case report. *J Endod* 2008; 34(2): 224-6.
2. Vertucci FJ, Haddix JE, Britto LR. Tooth morphology and access cavity preparation. In: Cohen S, Hargreaves KM, editors. *Pathways of the pulp*. 9th ed. Louis MO USA: Mosby; 2006. p. 148-232
3. Kuzekanani M. The incidence of mandibular incisors with 2 canals in Kermanian people (1999-2001). *J Dent Sch Shahid Beheshti Univ Med Sci* 2001; 20(4): 508-14.
4. Kuzekanani M, Asgari E. The incidence of mandibular first premolar teeth with 2 canals in a group of Kerman population (2002-2003). *J Dent Sch Shahid Beheshti Univ Med Sci* 2005; 23(2): 286-93
5. Weine FS, Hayami S, Hata G, Toda T. Canal configuration of the mesiobuccal root of the maxillary first molar of a Japanese sub-population. *Int Endod J* 1999; 32(2): 79-87.
6. Hargreaves KM, Cohen S. Cohen's *Pathways of the pulp*. 10th ed. Philadelphia: Mosby; 2011. p. 148-215.
7. Degerness RA, Bowles WR. Dimension, anatomy and morphology of the mesiobuccal root canal system in maxillary molars. *J Endod* 2010; 36(6): 985-9.
8. Versiani MA, Pécora JD, de Sousa-Neto MD. Root and root canal morphology of four-rooted maxillary second molars: a micro-computed tomography study. *J Endod* 2012; 38(7): 977-82
9. Neelakantan P, Subbarao C, Subbarao CV, Ravindranath M. Root and canal morphology of mandibular second molars in an Indian population. *J Endod* 2010; 36(8): 1319-22
10. Sert S, Bayirli GS. Evaluation of the root canal configurations of the mandibular and maxillary permanent teeth by gender in a Turkish population. *J Endodontics* 2004; 30(6): 391-7.
11. Ahmad HA, Abu-bakr NH, Yahia NA, Ibrahim YE. Root and canal morphology of permanent mandibular molars in a Sudanese population. *Int Endod J* 2007; 40(10): 766-71.
12. Omner OE. A comparison between clearing and radiographic techniques in the study of the root-canal anatomy of maxillary first and second molars. *Int Endod J* 2004; 37(5): 291-6.
13. Reuben J, Velmurugan N, Kandaswamy D. The evaluation of root canal morphology of the mandibular first molar in an Indian population using spiral computed tomography scan: an in vitro study. *J Endod* 2008; 34(2): 212-5.
14. de Pablo OV1, Estevez R, Péix Sánchez M, Heilborn C, Cohenca N. Root anatomy and canal configuration of the permanent mandibular first molar: a systematic review. *J Endod* 2010; 36(12): 1919-31.
15. Sidow SJ, West LA, Liewehr FR, Loushine RJ. Root canal morphology of human maxillary and mandibular third molars. *J Endod* 2000; 26(11): 675-8
16. Sert S, Sahinkesen G, Topçu FT, Eroğlu SE, Oktay EA. Root canal configurations of third molar teeth. A comparison with first and second molars in the Turkish population. *Aust Endod J* 2011; 37(3): 109-17.
17. Ng YL, Aung TH, Alavi A, Gulabivala K. Root and canal morphology of Burmese maxillary molars. *Int Endod J* 2001; 34(8): 620-30.

Anatomic and morphologic evaluation of root canal system of maxillary third molars in a population in Kerman

Maryam kuzekanani, Jahangir Haghani*, Arash Izadi, Ali Keramati

Abstract

Introduction: A thorough knowledge of the root canal morphology has a key role in successful endodontic therapy. The aim of this study was to investigate the root and root canal morphology of maxillary third molars in Kerman, a province in south east of Iran in 2010-2011.

Materials and Methods: One hundred fifty extracted maxillary third molars were collected randomly from different dental clinics in Kerman. Then access cavity was prepared in each tooth and the tooth pulp was completely removed by placing the teeth in 2.5-3% NaOCl solution for 12-24 hours. Then India ink was injected into the root canal system through the access cavity. After 12 hours the samples were decalcified in 5-10% nitric acid, dehydrated in ascending concentrations of 70%, 95% and 100% ethanol for one day and cleared in 5% methyl salicylate. The following features were evaluated: the number and morphology of roots, number of canals per root, root canal configuration according to Vertucci classification and the incidence of dilacerated roots and C-shaped canals.

Results: The prevalence rates of three-rooted and two-rooted teeth were 42.6% and 39.3%, respectively; 10% of the samples had 1 root and 39.3% had 2 roots. In this investigation, 12.8% of the teeth had at least 1 dilacerated root. The incidence of C-shaped canal was 3.5% in this study.

Conclusion: Based on the results of the present study, 3 roots seems to be the most common anatomy in the Kermani population under study.

Key words: Maxilla, Root canals, Third molars

Received: 5 Feb, 2013 **Accepted:** 17 Dec, 2013

Address: Associate Professor, Department of Oral and Maxillofacial Radiology, School of Dentistry, Kerman University of Medical Sciences, Kerman, Iran

Email: J_haghani@kmu.ac.ir

Citation: kuzekanani M, Haghani J, Izadi A, Keramati A. **Anatomic and morphologic evaluation of root canal system of maxillary third molars in a population in Kerman.** J Isfahan Dent Sch 2014; 10(3): 234-40.